

Fallbericht: P 2: Ösophagusruptur

Fall-Nr.: FB-013

Erstellt: 2025-09-16 20:32:56

Zuletzt geändert: 2025-09-17 23:38:51

Stammdaten

Datum	16.09.2025 (Di)
Stichwort	RET Aspiration
Praxisanleiter	Schmidt
Teampartner	FSJ Artin
Darsteller	FSJ

Einsatzbeschreibung

Einsatzsituation:

Person in Gartenanlage beim Grillen ein Stück Steak gegessen, nun mehrfach erbrechend am Waschbecken.

Anamnese:

Fehldiagnose einer Atemwegsverlegung! Schläge auf Schulterblatt und Heimlichgriff.

Patientenschädigend.

Patient hatte durch das Schlucken eines Stückes Steaks eine Ruptur des Ösophagus - dadurch Blutung und Erbrechen.

Maßnahmen & Verlauf

Verlauf:

Richtige Maßnahme wäre Ondesatron gewesen gegen das Erbrechen.

xABCDE

Abs.	Befund	Maßnahmen
------	--------	-----------

xABCDE - Details

Cervikalstütze	nein
Pupillen (D)	-

SAMPLER

Fotos

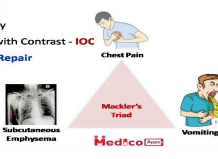
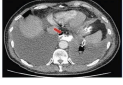

Boerhaave Syndrome
→ **Esophageal Tear of Lower 1/3rd**

→ **Clinical Feature**
→ History of Alcoholic / Binge Drinking
→ Presents with Retching chest Pain & Syncope
→ Chemical mediastinitis
→ Pneumomediastinum

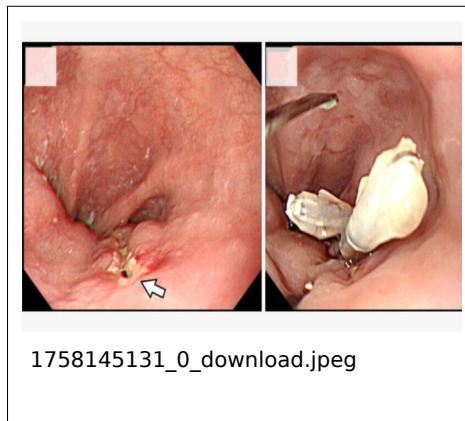→ **Mackler's Triad** = Chest Pain + Vomiting + SC Emphysema

→ **Investigation**
1. Chest X Ray
2. Chest CT with Contrast - **IOC**

→ **Rx= Surgical Repair**



1758145115_0_312799701_27219011
71275556_2610758688399444157_n.j
pg



Dokumente (PDF)

- 1758145044_0_6d612e_s-0034-1383218.pdf (2025-09-17 23:37:24) — Link: <https://www.notsan.rd-essen.de/d/f831e5c1>